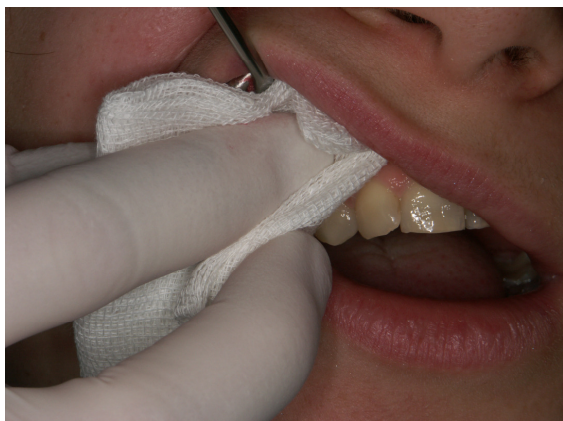
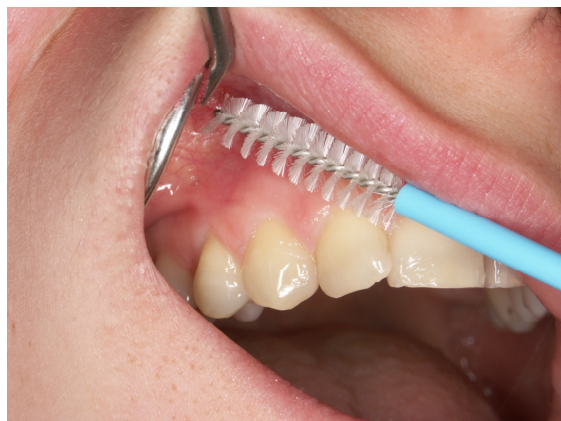
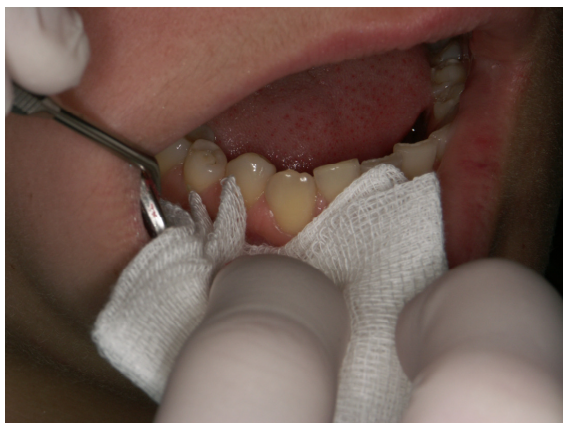

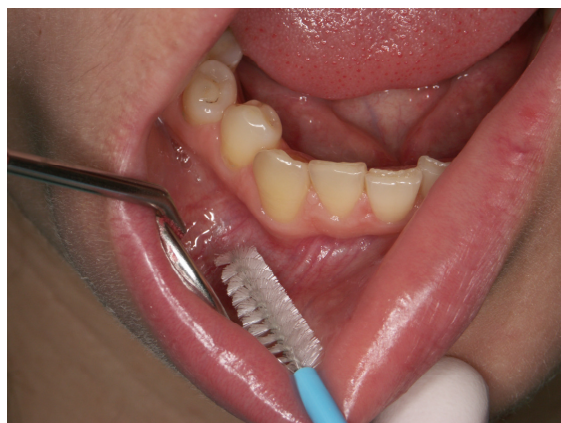Slika 1. Uklanjanje površinskog sloja stanica sterilnom gazom s gingive



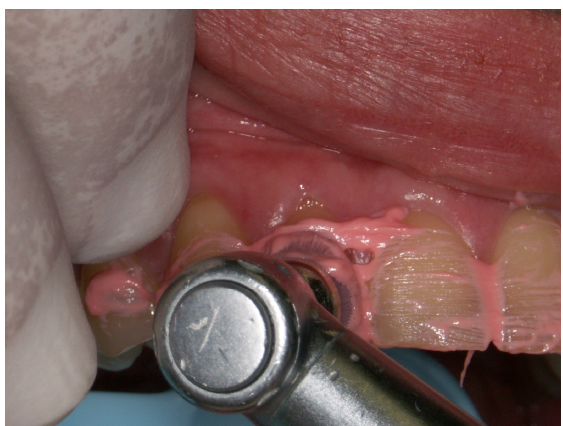
Slika 2. Uzimanje brisa s gingive



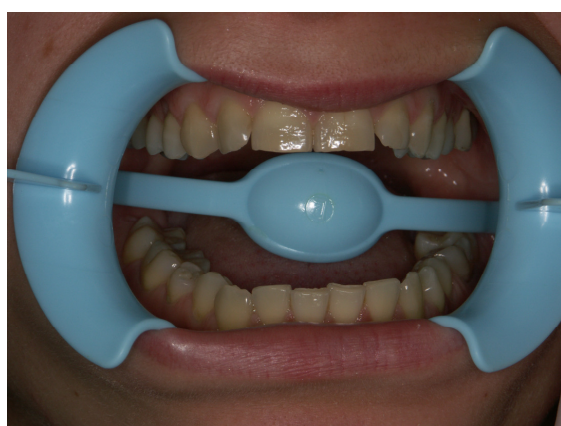Slika 3. Uklanjanje površinskog sloja stanica sterilnom gazom s usnice



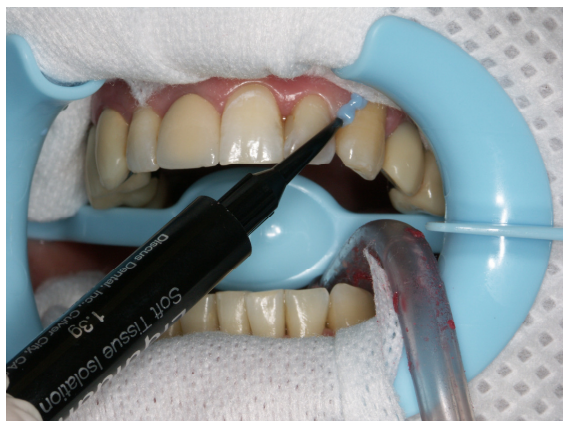Slika 4. Uzimanje brisa s usnice



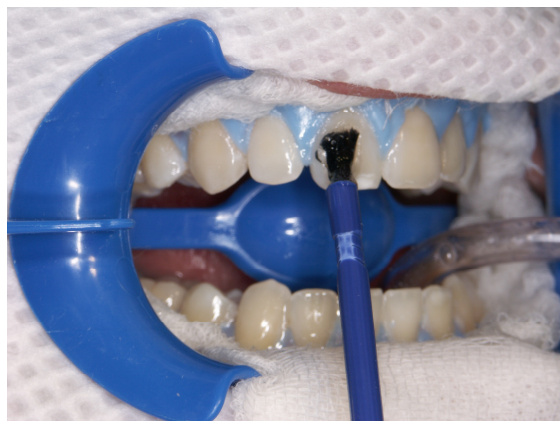Slika 5. Čišćenje zubi profilaktičkom pastom Proxylt (RDA 7) (Ivoclar-Vivadent, Liechtenstein)



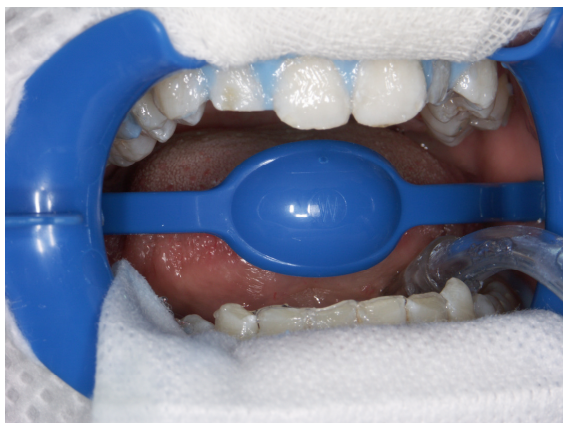Slika 6. Postavljen retractor



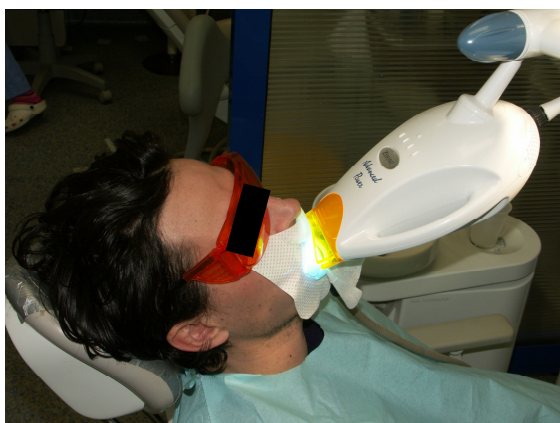Slika 7. Izolacija gingive zaštitnim Liquidam gelom (Discus Dental, SAD)



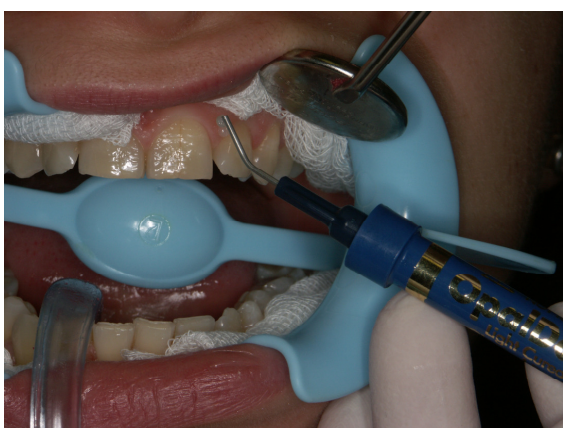Slika 8. Nanošenje Zoom2 gela za izbjeljivanje (Discus Dental, SAD) na labijalne plohe zubi



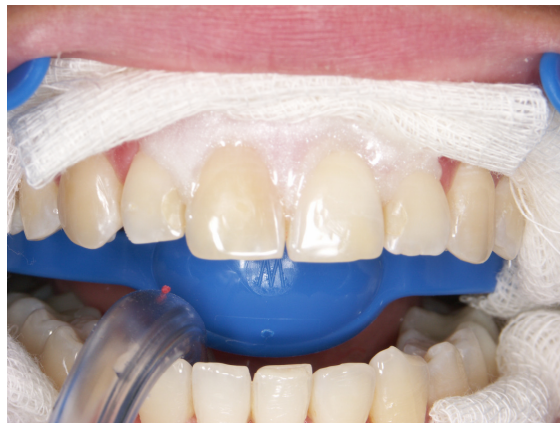Slika 9. Gel za izbjeljivanje nanesen je na labijalne plohe zubi 14-24 i 34-44



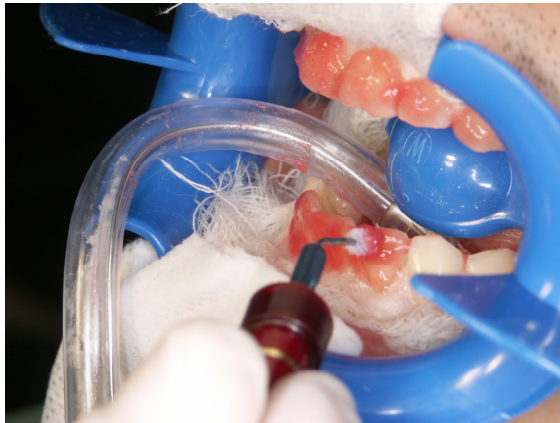Slika 10. Osvjetljavanje zubi izvorom svjetlosti



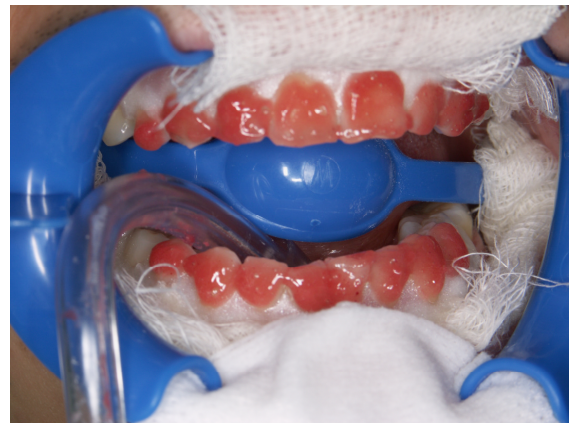Slika 11. Izolacija gingive zaštitnim Opaldam gelom (Ultradent, SAD)



Slika 12. Izolacija gingive zaštitnim Opaldam gelom (Ultradent, SAD)



Slika 13. Nanošenje Opalescence Boost gela za izbjeljivanje (Ultradent, SAD) pomoću nastavka za aplikaciju



Slika 14. Gel za izbjeljivanje nanesen je na labijalne plohe zubi 14-24 i 34-44